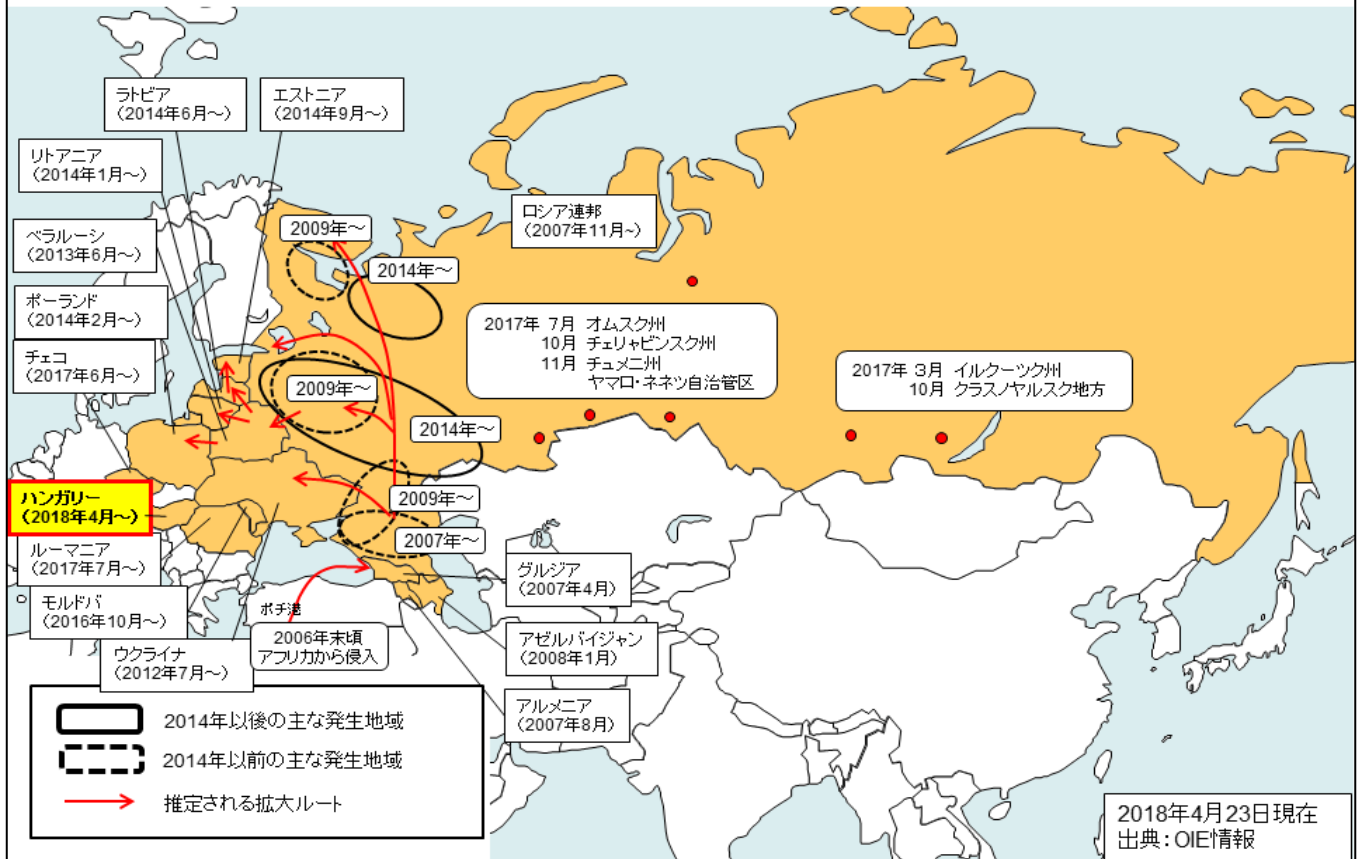


ハンガリーでアフリカ豚コレラの発生を確認!

2007年にアフリカ豚コレラが確認されて以降、その発生が継続しており、発生地域が徐々に拡大しています。2017年には、ロシアのイルクーツク州やクラスノヤルスク地方のモンゴルとの国境付近で本病の発生が確認された他、2018年4月に、ハンガリーでも本病の発生が初めて確認されました!

我が国に本病が侵入するリスクが更に高まっています!!

欧州・ロシアにおけるアフリカ豚コレラの発生拡大状況(2007年～)



アフリカ豚コレラの症状

病状は多岐に渡り、甚急性、急性、亜急性、慢性の症状を示す。甚急性では突然死亡、急性では発熱(40～42℃)、食欲不振、粘血便、チアノーゼ等を呈し、死亡率は100%に近い。



写真出典: USDA APHIS Plum Island Animal Disease Center