


口蹄疫の臨床所見(乳牛) (1)

(2017年2月、韓国、口蹄疫(A型))



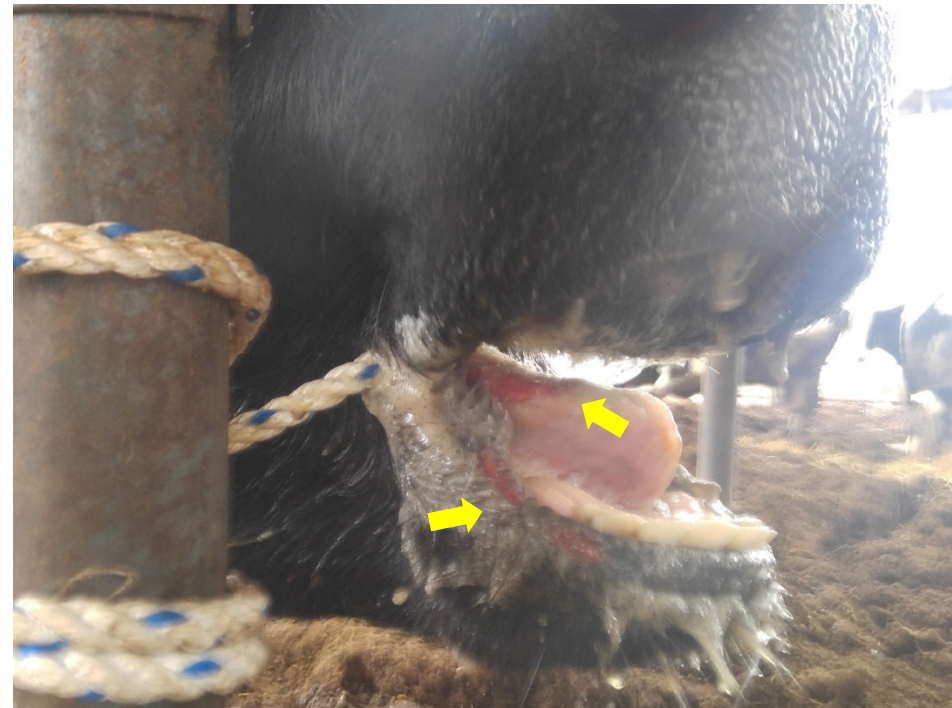＜泡沫性の流涎＞

口蹄疫の臨床所見(乳牛) (2) (2017年2月、韓国、口蹄疫(A型))



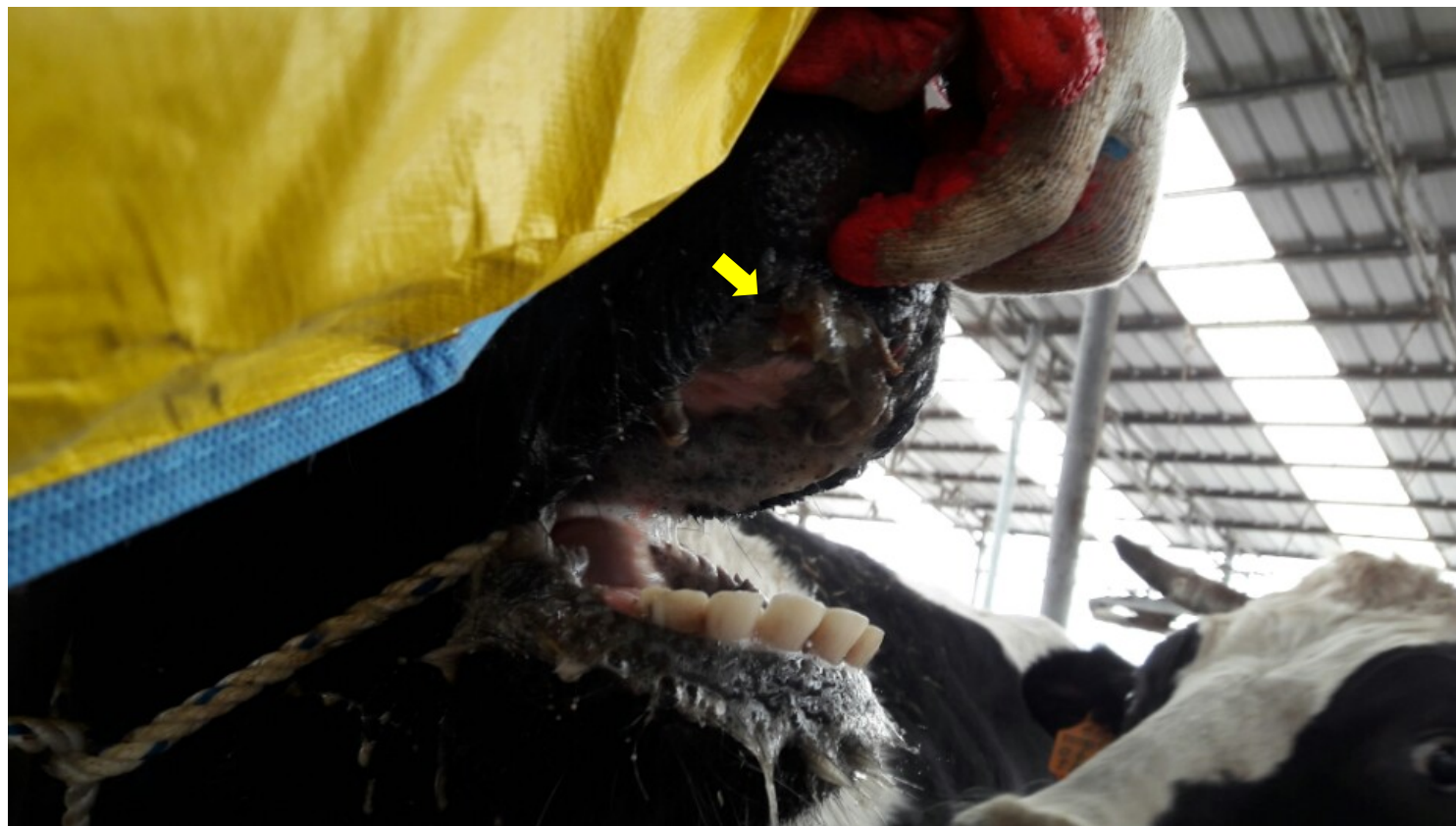
＜粘調性の流涎＞

口蹄疫の臨床所見(乳牛) (3) (2017年2月、韓国、口蹄疫(A型))



<泡沫性の流涎、舌や口唇のびらん>

口蹄疫の臨床所見(乳牛) (4) (2017年2月、韓国、口蹄疫(A型))



〈泡沫性の流涎、口蓋のびらん〉