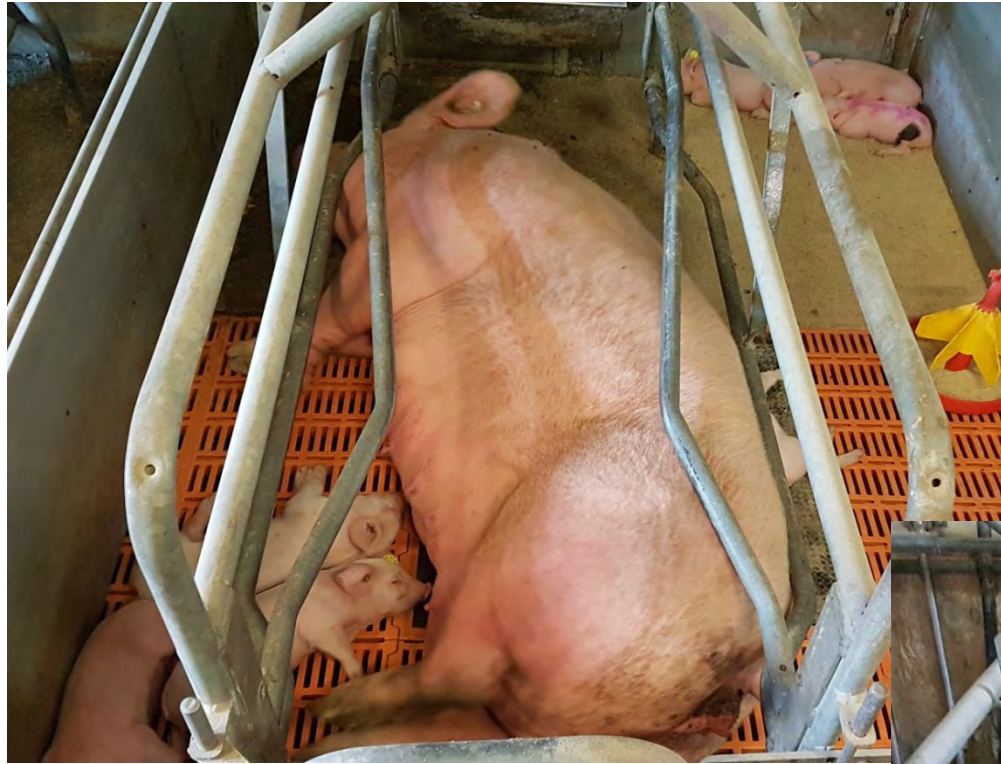

# ASF野外感染豚の臨床症状

【資料2-4】

(ポーランド及びリトアニア当局提供)

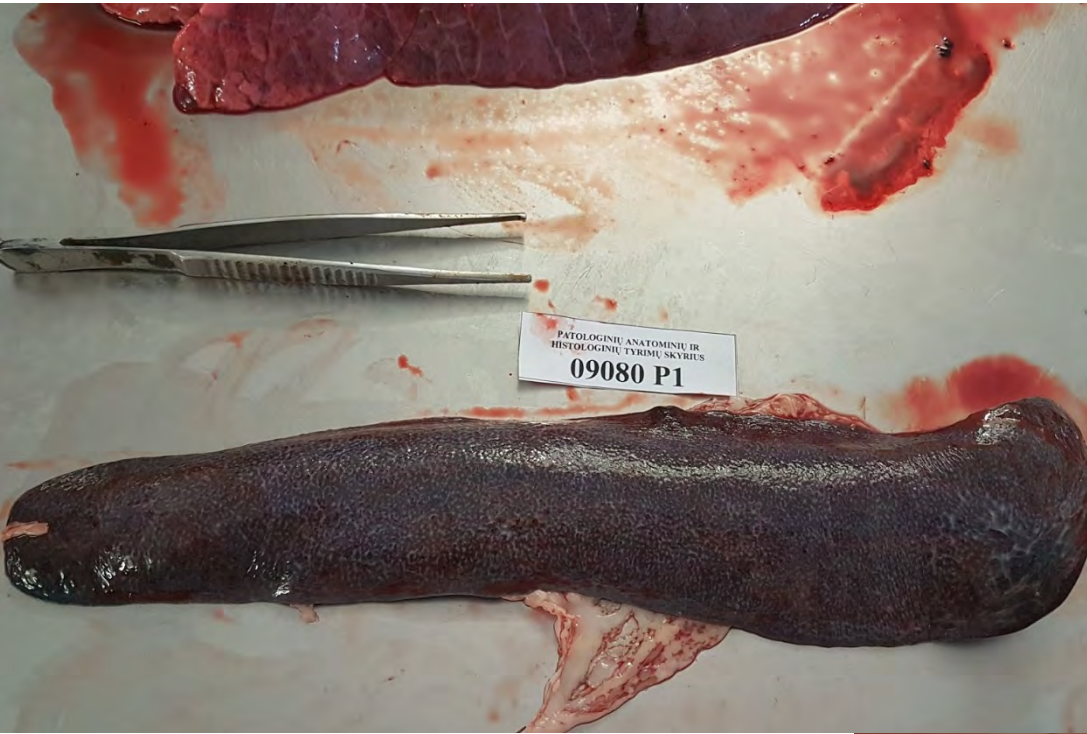

元気消失・食欲不振

発熱によるパイルアップ

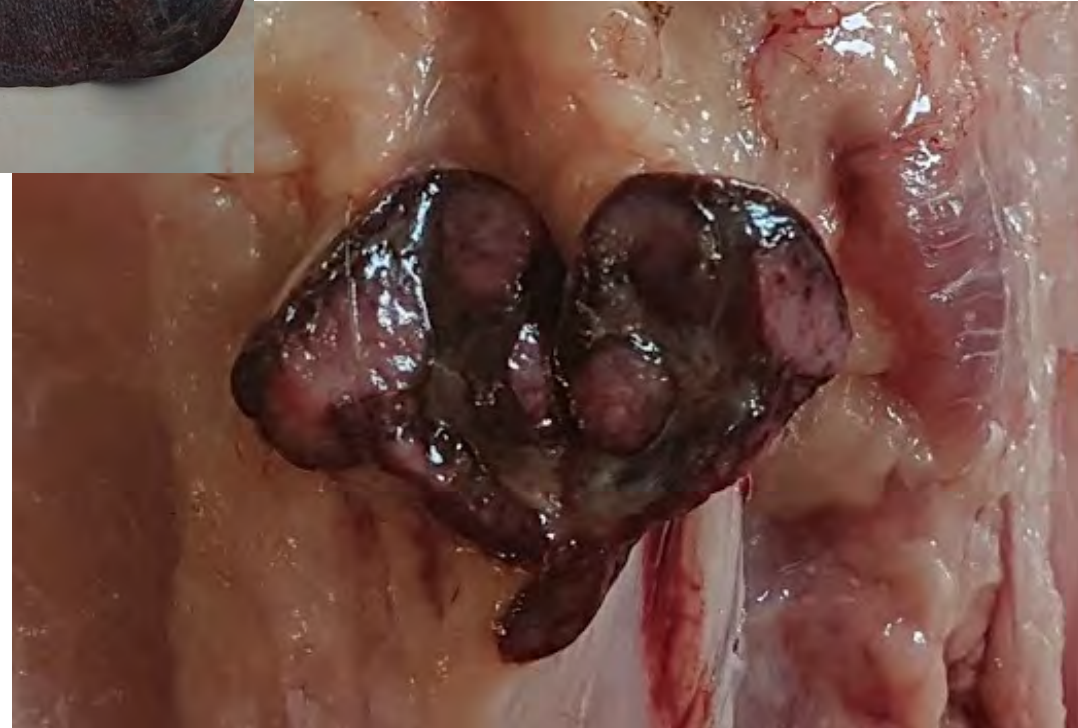


# ASF感染豚の剖検所見



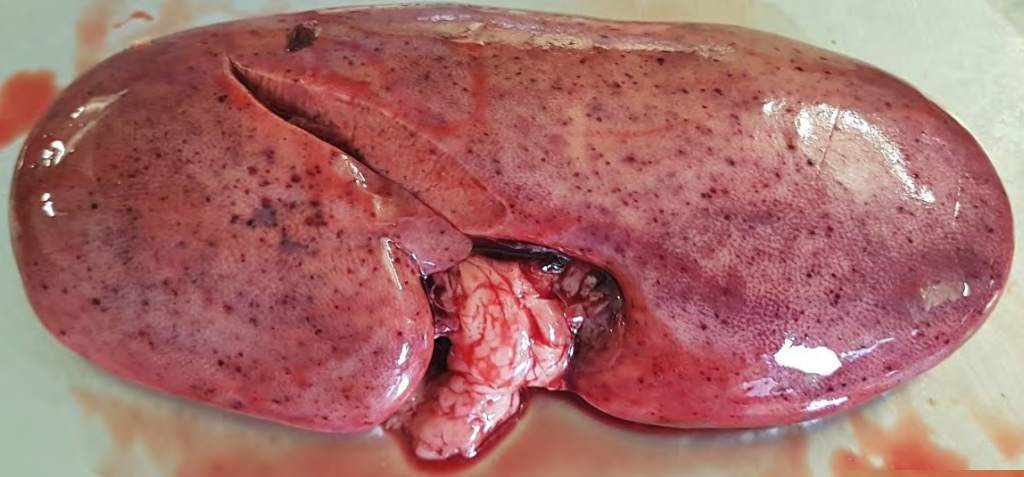
脾臓の腫大

腹腔内リンパ節の暗赤色化



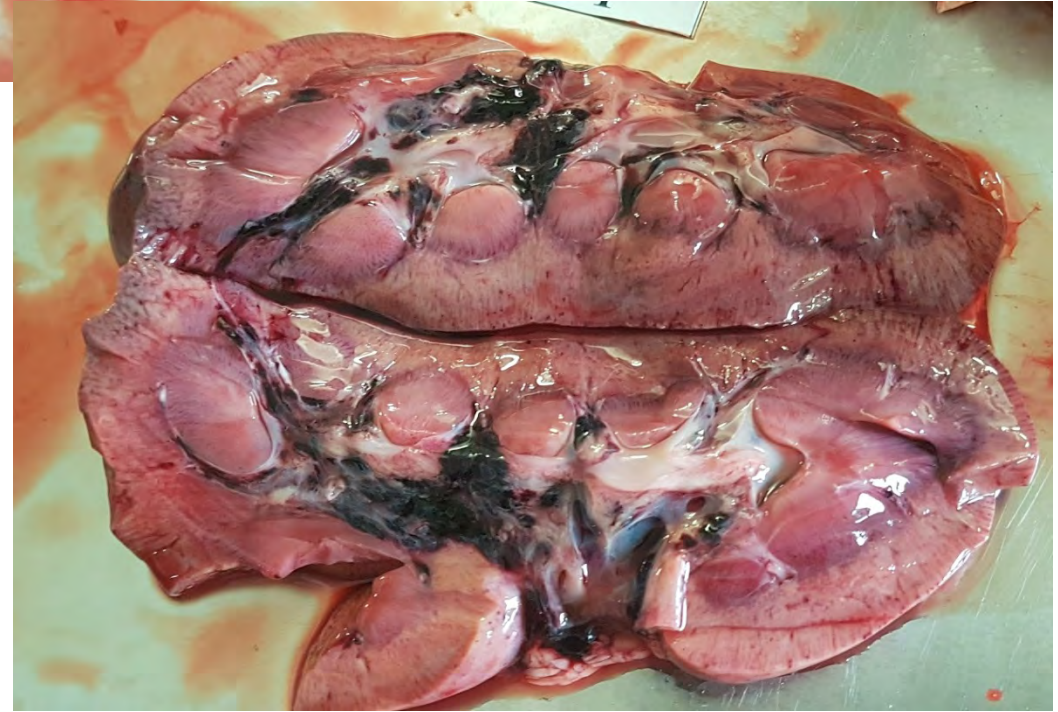# ASF感染豚の剖検所見

HISTOLOGIC  
09080 P1

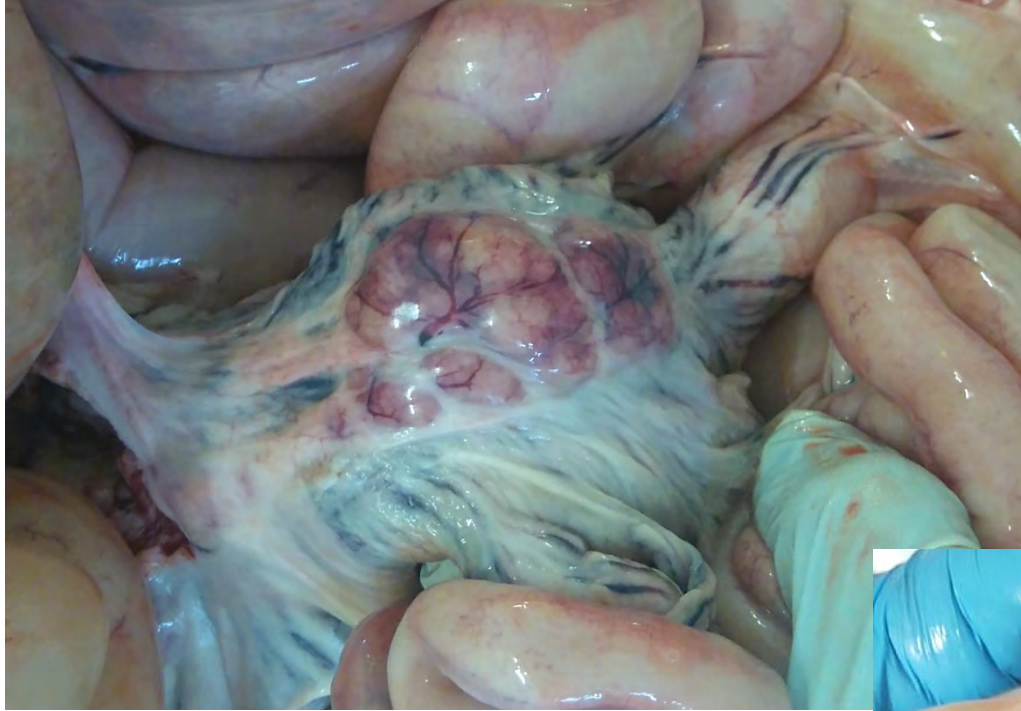

腎臓の漿膜面の点状出血

腎臓(皮質及び腎盂)の出血

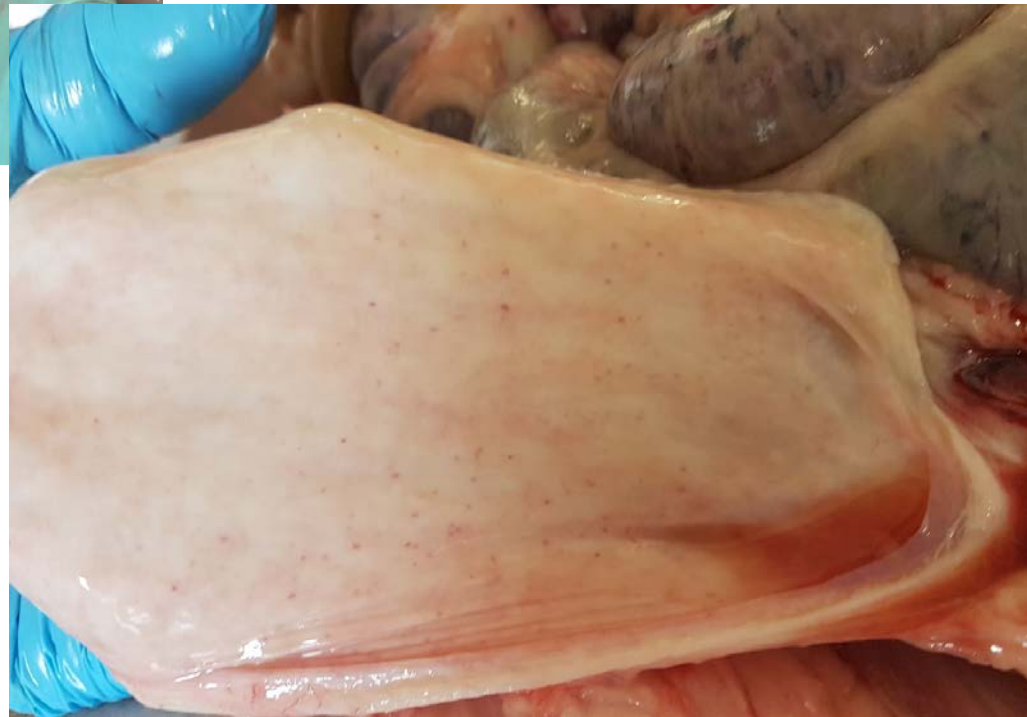

# ASF感染豚の剖検所見



腸間膜リンパ節の腫大・出血

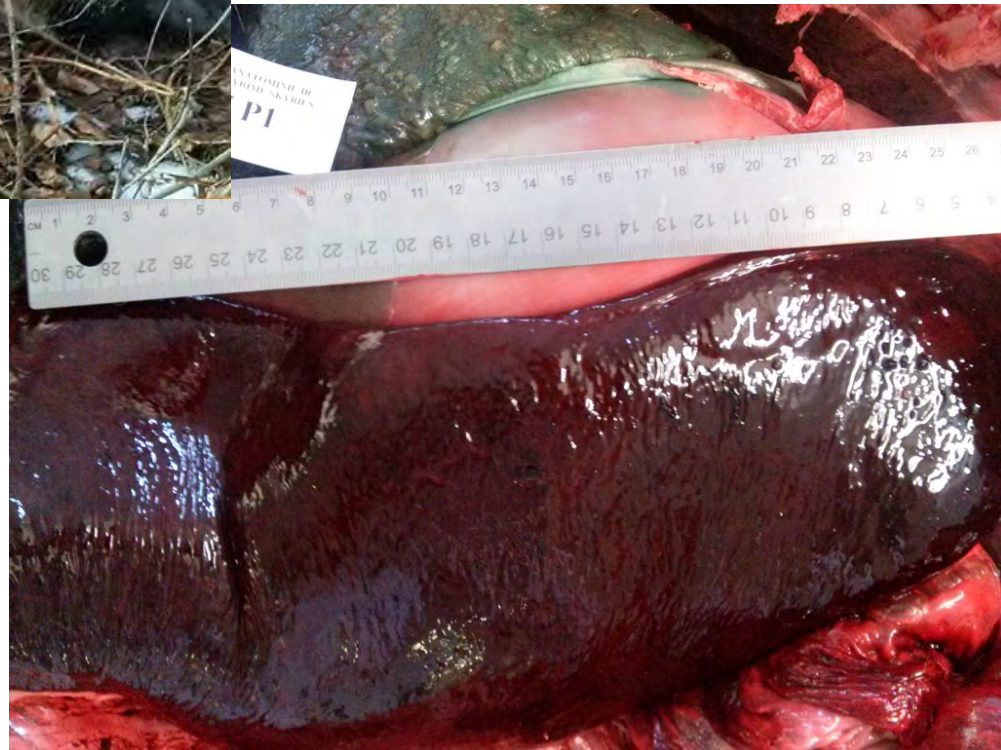膀胱粘膜の出血



# 野生いのししのASF発生状況



脾臓の腫大



死亡による発見