第１趾骨複雑骨折に対して創外固定手術を実施した１症例について

つくばレースホースクリニック　姉崎 亮

はじめに

ウマの第１、第２指骨等の複雑骨折や粉砕骨折において、内固定による手術（螺子固定、プレート固定）の適応が不可能な症例は、日本では従来安楽死が選択されて来た。今回、第１趾骨の複雑骨折を発症した競走馬に対して、繁殖、救命を目的とした創外固定手術を実施した結果、良好に経過したので概要を報告する。

症例

サラブレッド種、２歳、牝

同馬は左第１趾骨の単純縦骨折を発症し、螺子３本による内固定手術を受けた。その１ヶ月後、馬房内休養中に突然同部の複雑骨折を発症し患肢での負重が困難となった。骨折部は近位関節と遠位関節を連結するマザーボーンが無いため、通常の内固定だけでの整復は不可能と判断し、創外固定手術を実施した。

手術

キシラジン 1.0mg/kg, ジアゼパム 0.11mg/kg, ケタミン 2.2mg/kg で倒馬後、患肢を上とした横臥、イソフルレン吸入麻酔にて実施した。骨折の修復のため、骨折線上にかかる１本の螺子を側面から抜き、新たに２本の螺子を正面から追加した。

創外固定については、SECUROS 社製の創外固定用直径 6.2mm ステンレスピンを使用した。創外固定手術で最も重要な点はドリリングの際に骨に熱を持たせない様にすることであり、骨の発熱は骨壊死を起こし感染が発生する。最初に 3.2mm ドリルで最初に穴をけ、次に SECUROS 社製のピンに適合したステップドリルを使用した。このドリルは１本で先端から 4.5mm, 5.5mm, 6.2mm と径が変化し、今回は骨の発熱を最小限に抑えながら容易に大きな穴を開ける事ができた。ピンは第３中足骨遠位に角度を変えて２本挿入した。30 度の角度を変えて挿入することで、肢の捻転で発生しやすいピン周囲からの２次的な骨折を防止した。管骨の内外に出た余分なピンは専用カッターで切断し、お互いを速乾性のパテで連結固定した。管骨近位から蹄まで巻いたキャストは、ピンと結合した。キャストの底部はエクイロックを塗布し、歩行時のキャストの損傷を防止した。覚醒は自由起立とした。

術後は、フェニルブタゾン 1g １日２回、プロカインペニシリン 600 万単位 １日２回、ゲンタマイシン 6.6mg/kg １日１回を５日間投与した。

結果

術後数日間は、患肢を免重していたが、その後キャスト装着のまま馬房内を自由に歩行することが可能となった。心配されたピン周囲の感染、対側肢の蹄葉炎も発症しなかった。ピン、キャストは術後 46 日、デトミジン、ブトルファノールの鎮静下で立位にて除去し

た。遠位のピンはわずかに湾曲していたが、ゆるくなっていたため除去は容易であった。ピン、骨接合部には浸出液がみられたが、膿の付着や異臭はなかった。一方、近位のピンは硬く挿入された状態を維持し接合部は乾燥していた。除去にはチャックの使用を必要とした。どちらのピン周囲も感染の兆候はレ線上、肉眼上見られなかった。ピン、キャスト除去後、骨折線、歩様は時間の経過とともに良化していった。ピンより遠位の箇所は 46 日間無重力状態になっていたため、球節構成骨、特に種子骨の脱灰が著しかった。骨の脱灰状態はピン除去後 6 ヶ月経過した時点でも改善はわずかだった。

考察

創外固定手術は、ピン周囲の感染や骨折等の合併症が多く発症する事が知られている。特に、ピン周囲の感染がこの手術の失敗の 1 番の要因である。今回、ピンの挿入方法、挿入角度を検討し、また専用の創外固定用ピンを使用することで、骨の発熱、ピンのゆるみを最小限に抑えることで感染防止が出来たと思われる。重度の p1, p2 の骨折は、内固定による手術が成功しても対側肢の蹄葉炎の発症リスクが高い。創外固定は術後早い時期より患肢の負重、歩行が可能となり、蹄葉炎の発症率は非常に低い。関節面は本来の形状を保ったまま骨が癒合するため、内固定による関節面の永久的なズレを生じる可能性も低く、その後の跛行も少ない利点がある。今回の症例も 1 年後の現在、放牧地を無事に駆けている。

今後は、競走馬、乗馬に関わらず、従来手術不可能とされてきた下肢部の複雑骨折、粉砕骨折等の救命に貢献して行きたい。

1 本目のピン挿入

1 本目のピン挿入

2本目のピン挿入

手術終了

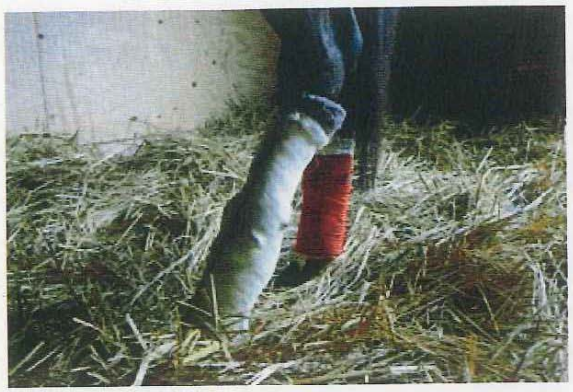

数日して歩様良好となる

46日目でピン除去　下のピンは緩い

ピン除去直後　穴からは出血

ピン除去後　歩様も次第に良化

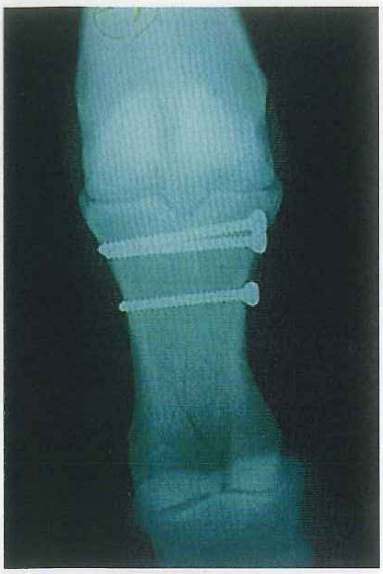

突然複雑骨折　手術３日前

螺子を中心に骨折

術後３日

術後３日

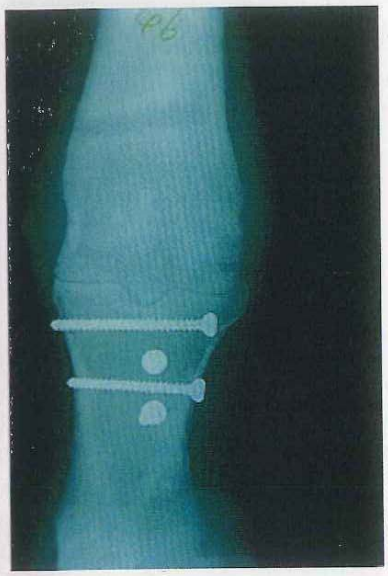

術後 46 日　脱灰し種子骨がよく見えない

ピン除去後　P1P2 は脱臼気味

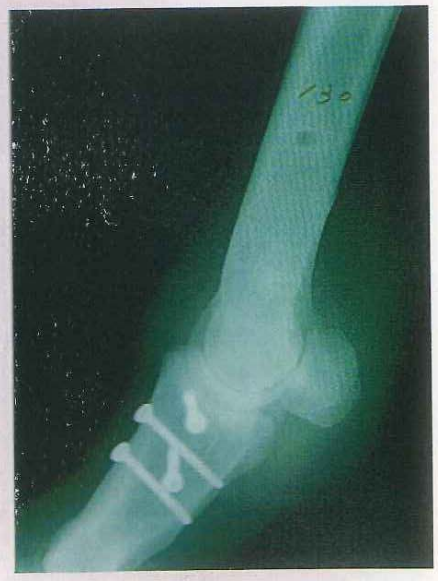

130 日

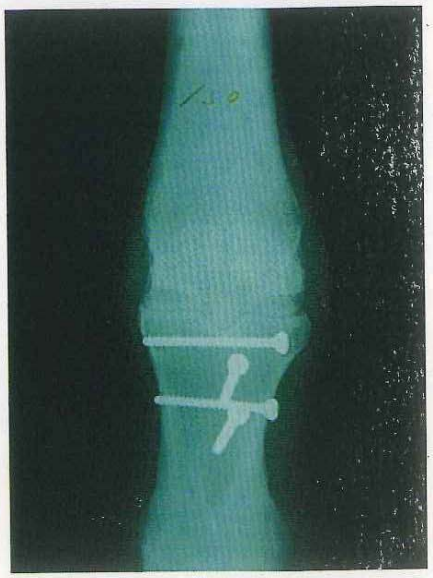

130 日　脱灰はわずかに改善